Inhaltsverzeichnis

Benutzerhinweise

Vorwort/Geleitwort

Abkürzungsverzeichnis

Ziffernlegenden

Literaturverzeichnis

Stichwortverzeichnis

Videoliste

Auszug aus dem „CT-Kursbuch“, 9. Auflage 2016, ISBN 978-3-938103-24-1

Ziffernlegende für **Kopf- und Hals-Skizzen** (für die Seiten 26-73) **245**

Benutzerhinweise, Schemata der Bildskizzen 2

Benutzerhinweise
„Was Sie unbedingt beachten sollten" 3

Abkürzungsverzeichnis 3

Physikalische und technische Grundlagen
Grundprinzipien der CT-Diagnostik 6
Vergleich der konventionellen mit der Spiral-CT-Technologie 7
Ortsauflösung, Pitch-Faktor 8
Schichtkollimation: Auflösung in der z-Achse 9
Adaptives Detektordesign 10
Der Einfluß von KV, mAs und Scanzeit 12
Dreidimensionale Rekonstruktionsverfahren: Maximum Intensity Projection (MIP), Multiplanare Rekonstruktion (MPR), Oberflächendarstellung 13

Basisregeln der CT-Bildinterpretation
Anatomische Orientierung 14
Teilanschnittphänomene (Partialvolumeneffekte) 14
Differenzierung von nodulären und tubulären Strukturen 15
Densitometrie (Dichtemessung) 15
Dichtebereiche unterschiedlicher Gewebearten 16
Dokumentation unterschiedlicher Fenster 17

Vorbereitung des Patienten
Anamnese, Nierenfunktion, KM-Unverträglichkeit, Prophylaxe 18
Orale KM-Gabe, Gesprächsführung und Aufklärung, Entfernung aller Metallgegenstände, Atemführung 19

Kontrastmittelapplikation
Orale Kontrastmittelgabe, Auswahl des geeigneten KM, Dauer, Dosierung 20
Intravenöse Kontrastmittelgabe, intravenöser Zugang 21
KM-Einstromphänomene 22
Kontrastmittelreaktionen:
- Hyperthyreose, thyreotoxische Krise 24
- Therapie von KM-Unverträglichkeitsreaktionen 25

Schädel-CT
Auswahl der Bildebene, systematische Befundung, Checkliste zur Schädel-CT-Befundung 26

Schädel-Normalbefunde
Normale Schädel-Anatomie 27
Testen Sie sich selbst ! 32
Normale Orbita-Anatomie (axial) 33
Normale Gesichtsschädel-Anatomie (coronar) 41
Testen Sie sich selbst ! 45
Normale Felsenbein-Anatomie (coronar und axial) 46
Normvarianten des Schädels 50
Typische Teilanschnittsphänomene des Schädels 52

Schädel - pathologische Veränderungen
Intrakranielle Blutungen 54
Hirninfarkte 58
Hirntumoren und Metastasen 59
Entzündliche Prozesse 60
Veränderungen der Orbita 61
Veränderungen des Gesichtsschädels und der NNH 62

Hals-CT
Auswahl der Bildebene, Checkliste zur systematischen Befundung 64
Normale Hals-Anatomie 65

Hals - pathologische Veränderungen
Entzündliche Prozesse und Tumoren 70
Schilddrüse 71
Testen Sie sich selbst ! 72

Ziffernlegende für **Thorax- bis Becken-Skizzen** (für die Seiten 74-149) **246**

Thorax-CT
Auswahl der Bildebene, eine systematische Reihenfolge der Befundung, Checkliste Thorax-CT-Befundung 74
Normale Thorax-Anatomie 75
Testen Sie sich selbst ! 83

Thorax - pathologische Veränderungen
Anatomie der Lungensegmente 84
HRCT der Lunge: Technik, Effekte, Indikation 86
Anatomische Varianten des Thorax 88
Thoraxwand
- Lymphknoten-Veränderungen 89
- Mamma, Thoraxskelett 90

Mediastinum
- Tumoröse Raumforderungen 91
- Lymphknoten-Vergrößerungen 92
- Vaskuläre Veränderungen 93
- Herz 94

Lunge
- Intrapulmonale Rundherde 95
- Bronchial-Carcinom, Lymphangiosis carcinomatosa 96
- Sarkoidose (M. Boeck), Tuberkulose, Aspergillose 97
- Pleurale Veränderungen, Asbestose 98
- Silikose, Lungenemphysem 99
- Interstitielle Lungenfibrose 100
- Testen Sie sich selbst ! 100

Abdomen-CT
Auswahl der Bildebene, eine systematische Reihenfolge der Befundung, Checkliste Abdomen-CT-Befundung 102
Normale Abdomen-Anatomie 103
Normale Becken-Anatomie (weiblich) 113
Normale Becken-Anatomie (männlich) 115

Abdomen - pathologische Veränderungen
Anatomische Varianten des Abdomens, Typische Schnittsphänomene 117

Abdomenwand
Lymphknoten-Vergrößerungen, Abszesse 118
Subcutane Heparininjektionen, Bauchwandmetastasen, Leistenhernien 119
Leber
Anatomie der Lebersegmente 120
Untersuchungstechniken: Fensterwahl, KM-Boluspassage, Portographie-CT 121
Zystische Leberläsionen 122
Lebermetastasen 123
Solide Lebertumoren: Hämangiom, Adenom, fokale noduläre Hyperplasie 124
Diffuse Leberveränderungen: Fettleber, Hämochromatose, Leberzirrhose 125
Gallenwege
Aerobilie, Cholestase 125
Gallenblase
Cholezystolithiasis, Chronische Entzündungsprozesse 126
Milz
KM-Anflutung, Splenomegalie 127
Fokale Milzveränderungen 128
Pankreas
Akute und chronische Pankreatitis, Pankreastumoren 129
Nebenniere
Hyperplasie, Adenome, Metastasen, Carcinom 130
Niere
Anlagevarianten 132
Zystische Veränderungen, Harnaufstau 133
Solide Tumoren 134
Gefäßbedingte Nierenveränderungen 135
Harnblase
Dauerkatheter, Divertikel, solide Tumoren 136
Geschlechtsorgane
Uterus 137
Ovarien, Prostata, Ductus deferentes 138
Magendarmtrakt
Magen, entzündliche Darmerkrankungen 139
Colon 140
Ileus 141
Testen Sie sich selbst ! 141
Retroperitoneum
Aneurysmen 142
Venöse Thrombosen 143
Lymphknoten-Vergrößerungen 144
Skelettveränderungen
Beckenskelett: Normalbefund, Metastasen 145
Frakturen 147
Hüftgelenksdysplasie, Hüftkopfnekrose 148
Testen Sie sich selbst ! 149

Wirbelsäule
Halswirbelsäule (HWS) 152
HWS-Bandscheibenprolaps und Frakturen 153
Brustwirbelsäule (BWS): Normalbefund und Frakturen 154
Lendenwirbelsäule (LWS): Normalbefund und lumbaler Bandscheibenprolaps 155
LWS - Frakturen 156
LWS - Tumoren / Metastasen 157
LWS - Entzündungen / Stabilisationsmethoden 158

Untere Extremität
Normale Oberschenkel - Anatomie 159
Normale Kniegelenk - Anatomie 160
Normale Unterschenkel - Anatomie 161
Normale Fußskelett - Anatomie 162
Frakturen des Fußskeletts 164
Becken und Oberschenkel: Entzündliche Prozesse 166
Kniegelenk - Frakturen, Checkliste Frakturdiagnostik 167

CT-gesteuerte Punktionen 168

Das kleine „ABC“ der CT-Befundung 170

Strahlenschutz
Strahlendosis / Krebsrisiko 174
Automatisches Bolustracking (BT) 176
Röhrenstrom-Modulation 177

CT-Angiographie
Intrakranielle Arterien 178
Venöse Sinus 179
Carotiden 180
Aorta 182
Herz: Coronarien, Kalkplaque-Screening 184
Lungengefäße (Lungenembolie) 186
Abdominalgefäße 187
Becken-Bein-Gefäße 188
Gefäßprothesen, Ausblick 189
Testen Sie sich selbst ! 190

Kontrastmittelinjektoren 191

Untersuchungsprotokolle für Mehrzeilen-Spiral-CT 198
Protokolle für 6-Zeilen-Spiral-CTs 199
Protokolle für 16-Zeilen-Spiral-CTs 200
Protokolle für 64-Zeilen-Spiral-CTs 201
Protokolle für 128-Zeilen-Spiral-CTs 203
Protokolle für Dual Source Scanner (128-Zeilen) 204
Protokolle für Dual Source Scanner (192-Zeilen) 205

Dual Source CT 206

Einführung in die PET-CT 210
(Bildmaterial von G. Antoch, T.-A. Heussner, S. Schmidt)

Coronare MPRs des Abdomens 217
Sagittale MPRs Thorax / Abdomen 221

Lösungen der Testaufgaben 228

Stichwortverzeichnis (Index) 235-238
Literaturverzeichnis 239
Videoliste 240
Impressum 241

Checklisten 243-244

Ziffernlegende für **Wirbelsäulen- und Bein-Skizzen** (für die Seiten 152-167) **246**

Ziffernlegende für **Thorax- bis Becken-Skizzen** (für die Seiten 74-149) **247**

CT-Kursbuch

9. erweiterte und aktualisierte Auflage

DIDAMED Verlag GmbH
www.didamed.de

Bevor Sie beginnen, mit diesem Buch zu arbeiten, sollten Sie unbedingt die **Benutzer hinweise auf der folgenden Seite lesen**. Nur so können Sie direkt von Anfang an alle Möglichkeiten nutzen, wie z.B. Tricks zum schnellen Auffinden gesuchter Strukturen. Dieses Arbeitsbuch beinhaltet außerdem ein Legendensystem, mit dem Sie jedes Kapitel autodidaktisch wiederholen können, um offen gebliebene Wissenslücken zu erkennen und zu schließen. Zum gleichen Zweck dienen Testaufgaben am Ende jeden Abschnitts, deren Lösung Sie erst am Ende des Buches finden. Schließlich werden die meisten CT-Bildbeispiele durch Skizzen begleitet, die Blutgefäße, Muskeln, Knochen und parenchymatöse Organe nach folgendem Schema wiedergeben:

Schemata der CT-Bildskizzen:

Alle Skizzen im Buch verwenden abgestuft heller werdende Grautöne für Fett, Muskeln, parenchymatöse Organe und Blutgefäße.
Luft erscheint dagegen stets schwarz, unabhängig davon, ob es sich um Luft in den Atemwegen, dem Gastrointestinaltrakt oder z.B. den Nasennebenhöhlen handelt. Pathologische Prozesse, z.B. Blutungen, sind jeweils einem bestimmten Muster zugeordnet:

Luft (schwarz)

Fett / Liquor (fast schwarz)



Muskulatur (dunkelgrau)

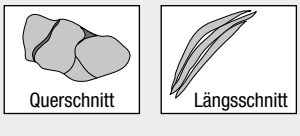

Knochen (weiß)

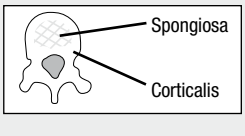

Blutgefäße (hellgrau)

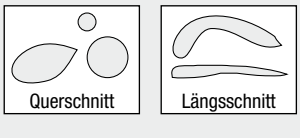

Pankreas und Speicheldrüsen

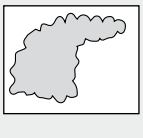

parenchymatöse Organe (mittelgrau)

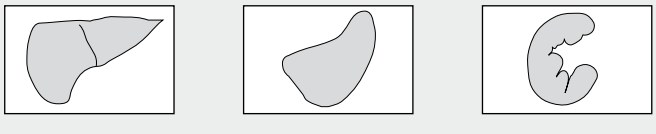

Dünndarm mit schmaler Darmwand

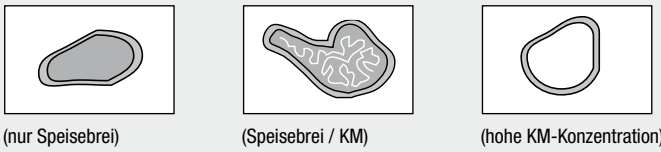

(nur Speisebrei) (Speisebrei / KM) (hohe KM-Konzentration)

Dickdarm mit Darmgas- / Stuhlgemisch

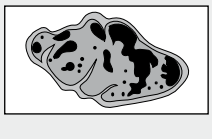

Lymphknoten (mittelgrau)

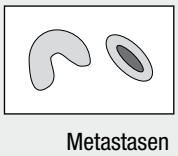

Hirngewebe

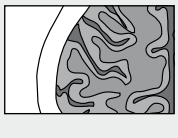

Blutungen



Metastasen

Praktische Hinweise für die Leser dieses Arbeitsbuches:

In diesem Arbeitsbuch wird fast jedes CT-Bildbeispiel durch eine Skizze begleitet, die schnellen Aufschluss über die dargestellten Strukturen gibt. Dabei werden die einzelnen Gefäße und Organe absichtlich nicht direkt durch Abkürzungen benannt, sondern mit Ziffern versehen. **Diese Ziffern sind in drei unterschiedlichen Legenden erläutert**, die Sie auf den beiden herausklappbarenUmschlagseiten finden:

Der **vordere Klappumschlag** enthält die Legende von allen Skizzen der Kopf- und Halskapitel. Auf dem **hinteren Klappumschlag** finden Sie die Ziffern für die Kapitel Thorax bis zum Beckenboden. Achten Sie also beim Bearbeiten der vorderen Buchhälfte darauf, nur die vor-dere, bzw. bei der hinteren Buchhälfte nur die hintere Ausklapplegende zu verwenden, damit keine Verwechslungen entstehen. Die **dritte Zifferlegende** im hinteren Innenumschlag bezieht sich schließlich auf die Kapitel der Wirbelsäule und Beine.

Dieses **Konzept der Zifferkodierung** erlaubt Ihnen einen zweiten Testdurchgang der Kapitel, um festzustellen, welche Bildinformation Sie sicher beherrschen und wo noch Unsicherheiten in der korrekten Zuordnung einzelner Bildanteile bestehen. So können Sie autodidaktisch durch wiederholte Selbsttests so lange die CT-Bildbeispiele durcharbeiten, bis sich auch die letzten Wissenslücken geschlossen haben. Zusätzlich finden Sie an jedem Kapitelende Rätselbilder mit aufsteigendem Schwierigkeitsgrad. Die Rätsellösungen der Quizfragen finden Sie auf den letzten Buchseiten – nehmen Sie es sportlich …

Allgemein befinden sich Bildbeispiele und dazugehöriger Begleittext stets auf derselben Doppelseite, so dass lästiges Vor- oder Zurückblättern entfällt. Querverweise sind schneller auffindbar, da Tabellen und Abbildungen nach Seitenzahlen, und nicht nach Kapiteln numeriert sind.

Wie ordnen Sie schnell die Ziffern einer Begleitskizze richtig zu?: Wenn die gesuchte Struktur im Begleittext erwähnt ist, finden Sie die Ziffer dort fettgedruckt hervorgehoben. Ist die Ziffer nicht im Text zu finden, klappen Sie die vordere Umschlags-seite (Kopf-Hals) bzw. den hinteren Umschlag (Thorax-Fuß) auf, dort ist die jeweils ausführlichere Legende.

Schließlich finden Sie systematische **Checklisten** für die CT-Befundung, Vorbereitung der Patienten und Kontrastmittelgabe auch in Form stabiler Karten zum Ausschneiden beigelegt, die auch in jede Kitteltasche passen.

Die **[Ziffern in eckigen Klammern]** beziehen sich schließlich auf ergänzende Literaturhinweise auf Seite 239.

Vorwort und Danksagung zur 9. Auflage

Zielgruppen: Dieses Arbeitsbuch ist für Studierende der Medizin, Ärztinnen und Ärzte zu Beginn ihrer Weiterbildung und für MTRAs gedacht, die sich systematisch in die Thematik der Computertomographie (CT) und der CT-Bildbefundung einarbeiten möchten.

Aufbau: Jedem Kapitel (= Körperregion) ist daher zunächst ein Bildatlasteil vorangestellt, in dem die normale anatomische Orientierung durch zahlreiche Skizzen veranschaulicht wird. Die jeweiligen Organe, Gefäße und Bindegewebs- oder Skelettanteile sind dabei absichtlich nicht mit Kürzeln beschriftet, sondern mit Ziffern kodiert, deren Bedeutung sich auf den ausklappbaren Zifferlegenden im Innenumschlag des Buches erschließen. Dadurch kann jeder Leser die einzelnen Abbildungen auch als Quizbilder nutzen, um sich selbst zu testen, welche der Strukturen bereits korrekt identifiziert werden können und welche noch nicht. Auf Grund der hohen Anzahl anatomischer Details existieren drei verschiedene Zifferlegenden, die Sie nach Wahl ausklappen und so bequem im Blickfeld haben können, je nachdem, ob Sie gerade die vorderen Kapitel (Kopf-Hals = Ausklapplegende im vorderen Innenumschlag) oder die hinteren Kapitel (Thorax bis Beckenboden) durcharbeiten (hinterer Klappumschlag).

Danach werden schwerpunktmäßig nur die häufigsten Normvarianten und pathologischen Veränderungen jeder Körperregion in Kasuistiken dargestellt und CT-morphologische Befundungskriterien zu den jeweiligen Krankheitsbildern erläutert. Dies kann in diesem CT-Buch für Einsteiger jedoch nicht eher seltene oder sehr spezielle Krankheitsbilder umfassen – dafür wird auf vertiefende Standardwerke [Lit. 1-5] als Ergänzung verwiesen. Jedes Kapitel schließt durch zahlreiche Quizfälle ab, die Ihnen eine Überprüfung ermöglichen, welche der zuvor bearbeiteten DD-Kriterien Sie bereits auf andere Fälle anwenden können und welche Ihnen eventuell noch nicht sicher geläufig sind. Wer danach seine Befundungskompetenzen noch mehr trainieren möchte, kann zusätzlich die Quizvideos im Cine-Loop-Modus auf der hinten eingeklebten Video-CD befunden: Hier wird jeweils ein Fallbeispiel zunächst im Schnelldurchlauf und dann noch einmal etwas langsamer präsentiert. Nach einer Befundungspause von 30 Sekunden wird dann die jeweilige Auflösung eingeblendet.

Das CT-Kursbuch bietet so nicht nur angehenden Radiologen wertvolle Einblicke, sondern auch Orientierungshilfen für zukünftige Kollegen anderer Fachdisziplinen, die ihre Patienten z.B. zu CT-Untersuchungen überweisen und die Bilddaten ihrer Patienten besser verstehen möchten. Daher werden auch Fragen zur Kontrastmittelauswahl, -gabe und -nebenwirkungen beantwortet, die für ärztliche Kollegen anderer Fachdisziplinen von Bedeutung sein können.

Die Praxisnähe dieses Arbeitsbuches wäre ohne die Rückmeldungen und Anregungen zahlreicher studentischer Kursteilnehmer und Tutoren nicht möglich gewesen – daher danke ich diesen Tutoren für ihre engagierte Mitarbeit und ihre konstruktiven Verbesserungsvorschläge: Julia Dünnermann, Rebecca Gilger, Kathrin Klein, Martha und Matthaeus Miller und Christian Schnitzler.

Die vorgenannten Kollegen betreuen in Kleingruppen jeweils nur fünf Studierende, die ein Semester lang die systematische CT-Befundung an ausgewählten Fallbeispielen erlernen und sich dabei nicht nur Kenntnisse zur Schnittbildanatomie aneignen, sondern auch das „KISS-Prinzip“ („keep it short and simple“) bei verbalen Befundungsübungen mit klarer Prioritätensetzung trainieren. Dieses klinische Wahlangebot unserer Arbeitsgruppe Medizindidaktik ist trotz seiner anspruchsvollen Abschlussklausur unter den Studierenden sehr beliebt und erhält kontinuierlich Bestnoten in der studentischen Lehrevaluation.

Die Hauptarbeit des kreativen Designs und der graphischen Produktion übernahm in bewährter Weise auch für die neunte Auflage Frau Dipl. Des. Inger Wollziefer (Berlin).

Herr Dr. Lars Galonska, Meike Schmidt und Karoline Schmitz haben in akribischer Feinarbeit zahlreiche Begleitskizzen für die Normalbefunde des Thorax, des Abdomens und der sagittalen und coronaren Rekonstruktionen erstellt. Meiner Kollegin Ira Gabor verdanke ich wertvolle Hinweise auf den Umgang mit KM-Unverträglichkeitsreaktionen.

Der MTRA- und studentenfreundliche Preis ist unter anderem auch der Unterstützung der Firmen Siemens Health Care und MedTron AG zu verdanken.

Den Mitarbeitern der Fa. Siemens Healthcare, insbesondere Herrn Andreas Blaha, Frau Christiane Koch und Frau Julia Hölscher danke ich für ihre stetige Unterstützung bei der Aktualisierung der Untersuchungsprotokolle. Den nachfolgenden Kollegen und Kliniken verdanke ich einige Bildbeispiele: Gerald Antoch (Abb. 212.1-3 und 216.1), Till Heussner und Stefan Schmidt (PET-CT-Beispiele), Bernd Turowsky (SVT), der Mayo Clinic in Rochester, USA (Hals-CT-Angiographie), der Cleveland Clinic Foundation USA (Schädel-CT-Angiographie), der Univ. of Kentucky Lexington USA (CTA bei BAA), dem UK Tübingen (coronare und abdominelle CT-Angiographie), dem Hospital Central Militar in Mexico City (CT-Angiographie-Rekonstruktionen) und der Fakuhni Nemonice in Pilzen, Tschechien (thorakale 3D-Rekonstruktionen).

Schließlich möchte ich mich noch bei meinem emeritierten Lehrer Univ. Prof. Dr. Ulrich Mödder und seinem Nachfolger Univ. Prof. Dr. Gerald Antoch für ihre kompetente Beratung und wertvolle Unterstützung unserer CT-Kursangebote durch die Bereitstellung von Räumlichkeiten und Bildmaterial herzlich bedanken. Den Kollegen PD Dr. Till-Alexander Heusner (Hamm) und Dr. Stefan Schmidt (München) danke ich für ihre wertvollen Hinweise zur PET/CT-Indikation und -Anwendung.

Für die Lektüre des Buches und beim detektivischen Lösen der Videoquizfälle wünsche ich allen Lesern viel Spaß und viel Erfolg bei der späteren Anwendung.

Düsseldorf, im Januar 2016

PD Dr. med. Matthias Hofer, MPH, MME
Arzt für Diagnostische Radiologie
Leiter der Arbeitsgruppe Medizindidaktik
Heinrich-Heine Universität Düsseldorf
Postfach 101007, 40001 Düsseldorf

In der aktuellen Schnittbilddiagnostik hat sich die Computertomographie zu einem unverzichtbaren und in den meisten Kliniken schnell verfügbaren Werkzeug entwickelt, mit dessen Hilfe differenzialdiagnostische und therapeutische Entscheidungen maßgeblich beschleunigt und unterstützt werden. Die technische Fortentwicklung über die Mehrzeilen-Detektoren, die Dual-Source-CT und die Kombination der PET/CT hat in den letzten Jahren weitere Fortschritte auch in der dreidimensionalen und funktionellen Darstellung pathologischer Veränderungen bewirkt, so dass auch für diese neueren Techniken ein breites Indikationsspektrum für zahlreiche Fragestellungen anerkannt ist.

Auf Grund der stetig zunehmenden, multidisziplinären Relevanz dieses Diagnoseverfahrens wird an der Heinrich-Heine-Universität Düsseldorf bereits seit vielen Jahren für Studierende der Vorklinik parallel zum Anatomiekurs und als klinisches Wahlpflichtfach „Systematische CT-Bildinterpretation“ angeboten: Hier werden in kleinen Gruppen interaktiv an ausgewählten Kasuistiken nicht nur die Schnittbildanatomie, sondern auch differenzialdiagnostische Befundungskompetenzen an die Kursteilnehmer vermittelt. Dies geschieht im Peer-Teaching Format mit speziell fachlich und didaktisch geschulten Tutoren, die durch eLearning-Angebote und Fachärzte unterstützt werden. Diese Kursangebote der Arbeitsgruppe Medizindidaktik erhalten seit Jahren Bestnoten in der studentischen Lehrevaluation und werden durch das vorliegende Arbeitsbuch vorbereitet, das neben einem Bildatlasteil auch die häufigsten pathologischen Befunde aller Körperregionen vorstellt und sich daher auch an jüngere Weiterbildungsassistenten und MTRAs wendet.

Die Erfolgsgeschichte von 24 Auflagen in bisher 10 Sprachen spricht für sich und belegt die breite Akzeptanz dieses Einführungsbuches in die Computertomographie unter deutschsprachigen und internationalen Kollegen. Die breite Auswahl aktueller Sequenzprotokolle zu verschiedenen Scannertypen, die neuen Quizfälle auf CD und das neue Einführungskapitel zur Anwendung der PET/CT runden das Konzept ab.

Düsseldorf, im Januar 2016

Univ.-Prof. Dr. med. Gerald Antoch
Direktor des Instituts für Diagnostische
und Interventionelle Radiologie
Heinrich-Heine Universität Düsseldorf

Abkürzungsverzeichnis

a, ant.	anterior
A.	Arteria
Aa.	Arteriae
Amp.	Ampulle
AMS	Arteria mesenterica superior
AO	Aorta
a.p.	anterior - posterior
AR	Area = Größe einer ROI in cm^2
BC	Bronchialcarcinom
BHS	Blut-Hirn-Schranke
BT	Bolus-Tracking (= autom. Start-Software)
BWK	Brustwirbelkörper
BWS	Brustwirbelsäule
Ca	Carcinom
CARE	Combined applications to reduce exposure
ChE	Cholezystektomie
CT	Computertomographie
CTA	CT-Angiographie
CCT	craniales CT (= Schädel-CT)
d	Durchmesser / dies = Tag
3D	dreidimensional
DD	Differenzialdiagnose
DIC	Verbrauchskoagulopathie (=disseminated intravascular coagulopathy)
DOTATOC	Edotreotid (Tracer)
d_S	Schichtdicke
EKG	Elektrokardiogramm
ERCP	endoskopische retrograde Cholangiopancreaticographie
ESWL	Extracorporale Stoßwellenlithotripsie
FDG	Fluordeoxyglukose
FET	Fluorethyltyrosin (Tracer)
FNH	fokale noduläre Hyperplasie der Leber
FOV	Field of view
GB	Gallenblase (vesica fellea)
GFR	glomeruläre Filtrationsrate (Niere)
HB	Harnblase (vesica urinaria)
HCC	Hepatozelluläres Carcinom
HE	Hounsfield-Einheit(en), Dichtewert(e)
HWK	Halswirbelkörper
HWS	Halswirbelsäule
HRCT	high resolution-CT (Hochauflösungstechnik)
IUP	Intrauterinpessar
i.m.	intramuskulär
i.v.	intravenös
IVU	intravenöses Urogramm
KE	Kontrasteinlauf (des Colons)
kg	Kilogramm
KG	Körpergewicht
KHK	Koronare Herzkrankheit
KM	Kontrastmittel
lat.	lateral
Lig.	Ligamentum
LK	Lymphknoten
LWK	Lendenwirbelkörper
LWS	Lendenwirbelsäule
M.	Musculus
MB	Mittelbauch
MDCT	Mehrzeilen-Spiral-CT
MDP	Magen-Darm-Passage
MDT	Magendarmtrakt
ME	Mean = Mittelwert
med.	medial
MIP	Maximum intensity projection
Mm.	Musculi
MPR	Multiplanare Rekonstruktion
MRT	Magnetresonanztomographie
N.	Nervus
Nn.	Nervi
NN	Nebenniere
NNH	Nasennebenhöhlen
NHL	Non-Hodgkin-Lymphom
NPP	Nucleus pulposus prolaps
NTP	Nierentransplantat
OBB	Oberbauch
OS	Oberschenkel
PET	Positronen-Emissions-Tomographie
p.inj.	post injectionem
Pixel	picture element (2-dimensionales Bildelement)
PPI	Parenchym-Pyelon-Index
PRIND	Prolongiertes reversibles ischämisches neurologisches Defizit
Proc.	Processus
ROI	Region of interest
SAB	Subarachnoidalblutung
SAR	Subarachnoidalraum
s.c.	subcutan
SD	Schilddrüse, Standardabweichung
SHT	Schädel-Hirn-Trauma
TIA	transiente ischämische Attacke
TSH	Thyroidea-stimulierendes Hormon
UB	Unterbauch
US	Unterschenkel
Vol	Volumen
Voxel	volume element (3-dimensionales Volumenelement)
V.	Vene, (Vv. = Venen)

Ziffernlegende für die Seiten 26-73, 152/153 und 178-180 (Kopf/Hals)

1 Haut (Cutis)
2 Fettgewebe
3 Artefakte
4 Luft
5 Faszie, Septum, Bindegewebe
6 Lymphknoten
7 tumoröse Raumforderung, Metastase
8 Erguß, Blutung
9 Spongiosa
10 M. sternocleidomastoideus
11 M. sternohyoideus / sternothyroideus
12 Mm. scaleni
13 M. deltoideus
14 M. latissimus dorsi
15 M. teres major
16 M. teres minor
17 M. levator scapulae
18 M. subscapularis
19 M. supraspinatus
20 M. infraspinatus
21 M. rhomboideus
22 M. erector spinae
23 M. trapezius
24 M. serratus anterior
25 M. splenius capitis / cervicis
26 M. longus colli / capitis
27 M. longissimus colli / capitis
28 M. semispinalis capitis
29 M. semispinalis cervicis
30 Mm. multifidi
31 M. digastricus
32 M. rectus / obliquus capitis
33 M. genioglossus, M. geniohyoideus
34 M. mylohyoideus
35 M. constrictor pharyngis: inf. (a), med. (b)
36 Mm. pterygoidei med. (a) / lat. (b)
37 M. levator veli palatini
38 M. tensor veli palatini
39 M. palatopharyngeus
40 M. thyrohyoideus
41 M. stylohyoideus
42 M. masseter
43 M. temporalis
44 M. buccinator
45 M. orbicularis oris
46 M. levator palpebrae / M. orbicularis oculi
47 äußere Augenmuskeln: M. rectus sup. (a), inf. (b), M. rectus med. (c), lat. (d), M. obliquus sup. (e), inf. (f)
48 Platysma, M. risorius
49 M. nasalis, levator labii sup.
50 Corp. vertebr.: Atlas (a), Dens axis (b), Proc. spin. (c), articul. (d), Disc. intervert. (e), Proc. transv. / costalis (f)
51 Costa
52 Clavicula
53 Scapula: Acromion (a), Spina scapulae (b), Proc. coracoideus (c), Facies glenoidalis (d)
54 Canalis vertebralis mit Rückenmark
55 Schädelkalotte: Ossa front. (a), temp. (b), pariet. (c), occ. (d)
56 Os zygomaticum, Arcus (a)
57 Os maxillare, Palatum durum (a)
58 Os mandibulare, Caput (a)
59 Septum nasi, Os nasale (a)
60 Os sphenoidale
61 Schalleitungsapparat: Malleus (a), Incus (b), Stapes (c)
62 Cellulae mastoideae, Antrum mastoideum (a)
63 Meatus acusticus int. (a) ext. (b)
64 Canalis caroticus
65 Canalis facialis
66 Cavum tympani, Membrana tymp. (a)
67 Tuba auditiva, Rec. pharyngeus
68 Cochlea
69 Vestibulum: Utriculus / Sacculus
70 Canales semicirculares: lat. (a), ant. (b), post. (c)
71 Foramen (a) und Processus (b) stylomastoideum / styloideus
72 N. facialis
73 Sinus sphenoidalis
74 Os (Cellulae) ethmoidale(s)
75 Sinus maxillaris
76 Sinus frontalis
77 Cavum nasi
78 Canalis- / Nervus opticus
79 Fossa pterygopalatina
80 Foramen magnum
81 Trachea, Bifurcatio (a), Bronchien (b)
82 Ösophagus
83 Gld. thyreoidea
84 Pulmo
85 A. carotis comm., int. (a), ext. (b)
86 V. jugularis int. (a), ext. (b), ant. (c)
87 A. thyroidea superior
88 A. vertebralis
89 Äste der A. / V. facialis / angularis
90 A. basilaris
91 A. cerebri ant. (a), med. (b), post. (c)
92 A. communicans ant. (a), post. (b)
93 Aa. pericallosae
94 Aa. insulares
95 A. cerebelli sup. (a), ant. inf. (b)
96 A. / V. temporalis superficialis
97 A. lingualis
98 A. pharyngea ascendens
99 V. retromandibularis
100 V. cerebri magna (Galeni)
101 Sinus sagittalis sup. (a), occ. (b)
102 Sinus transversus, rectus (a)
103 Sinus sigmoideus
104 Cerebellum
105 Vermis cerebelli
106 Mesencephalon
107 Pons, Medulla oblongata
108 Pedunculi cerebelli
109 Pedunculi- / Crura cerebri
110 Lobus temporalis
111 Lobus frontalis
112 Lobus occ., Area striata (a)
113 Lobus parietalis
114 Corpus mammillare
115 Gyrus angularis
116 Corpus callosum
117 Nucleus caudatus
118 Putamen
119 Globus pallidus
120 Thalamus
121 Capsula interna
122 Capsula externa
123 Plexus choroideus
124 Fissura orbitalis
125 Insula
126 Gyrus cinguli
127 Sulcus lateralis Sylvii
128 Sulcus centralis, präcentralis (a)
129 Gyrus praecentr. (a), postcentr. (b)
130 Falx cerebri
131 Tentorium cerebelli
132 Liquor
133 Seitenventrikel, Septum pellucidi (a)
134 III. Ventrikel
135 IV. Ventrikel
136 Aquaeductus mesencephali
137 Cisterna basalis
138 Cisterna pontis / pontocerebellaris
139 Cisterna ambiens
140 Cisterna pericallosa
141 Foramen monroi
142 Bulbus / N. olfactorius
143 Centrum semiovale / corona radiata
144 Tractus opticus
145 Chiasma opticum
146 Hypophyse, Fossa hypophysealis
147 Infundibulum
148 Corpus pineale (Epiphyse)
149 Fornix
150 Bulbus oculi, Lens (a)
151 Glandula lacrimalis
152 Ductus lacrimalis
153 Gld. parotis
154 Gld. submandibularis
155 Lingula, Gld. sublingualis (a)
156 Tonsillen
157 Waldeyer Rachenring
158 Zähne (Dentes)
159 Os hyoideum
160 Condylus occipitalis
161 Processus pterygoideus
162 Crista galli
163 Processus clinoideus, dorsum sellae
164 Protuberantia occ. ext.
165 Protuberantia occ. int.
166 Conchae nasales
167 Cartilago cricoidea
168 Cartilago arytenoidea
169 Cartilago thyroidea
170 Epiglottis
171 Plica aryepiglottica
172 Recessus piriformis
173 Vestibulum laryngis
174 Vestibulum / Cavum oris
175 Uvula, Palatum molle
176 Pharynx
177 Plica vocalis
178 Rima glottis
179 Ligamentum nuchae
180 Infarktareal, Ödemzone
181 Abszess / Einschmelzung
182 Katheter, Tubus, Sonde
183 A. / V. cervicalis profunda
184 Ganglion / N. spinalis
185 Plexus cervicalis
186 Äste des N. trigeminus
187 Plica aryepiglottica
188 Frakturspalt

Ziffernlegende für die Seiten (71), 74 - 149 (Thorax - Beckenboden)

1 Haut (Cutis)
2 Fettgewebe
3 Artefakte
4 Luft
5 Faszie, Septum, Bindegewebe
6 Lymphknoten
7 tumoröse Raumforderung, Metastase
8 freie Flüssigkeit (Blutung, Pleuraerguß, Aszites)
9 Spongiosa
10 M. sternocleidomastoideus
11 M. sternohyoideus / sternothyroideus
12 Mm. scaleni
13 M. deltoideus
14 M. latissimus dorsi
15 M. teres major
16 M. teres minor
17 M. levator scapulae
18 M. subscapularis
19 M. supraspinatus
20 M. infraspinatus
21 M. rhomboideus
22 M. erector spinae
23 M. trapezius
24 M. serratus anterior
25 Mm. intercostales
26 M. pectoralis major (a), minor (b)
27 M. subclavius
28 Bauchwandmuskeln: M. obliquus ext. (a), int. (b), transv. (c)
29 M. rectus abdominis
30 Diaphragma thoracis
31 M. iliopsoas, psoas (a), iliacus (b)
32 M. transversus thoracis
33 M. quadratus lumborum
34 M. serratus posterior
35 M. gluteus med. (a), max. (b), minimus (c)
36 M. piriformis
37 M. pectineus
38 M. sartorius, M. gracilis (a), M. semitendinosus (b), M. semimembranosus (c)
39 M. quadriceps femoris: M rect. fem. (a), M. vastus lat. (b), intermed. (c), med. (d)
40 M. tensor fasciae latae
41 M. obturatorius int. (a), ext. (b)
42 M. levator ani
43 Mm. gemelli
44 M. adductor long. (a), brevis (b), minim. (c), mag. (d)
45 M. quadratus femoris, M. biceps femoris (a)
46 M. ischiocavernosus
47 Linea alba
48 Fascia glutea
49 Fascia thoracodorsalis
50 Corpus vertebralis; Atlas (a), Dens axis (b), Proc. spin. (c), articul. (d), Disc. intervert. (e) Proc. transv. / costalis (f)
51 Costa
52 Clavicula
53 Scapula: Acromion (a), Spina scapulae (b), Proc. coracoideus (c), Facies glenoidalis (d)
54 Canalis vertebralis mit Rückenmark
55 Caput humeri
56 Sternum
57 Processus xiphoideus
58 Os ilium
59 Os pubis: Corpus (a), Ramus sup. (b), inf. (c)
60 Acetabulum
61 Os ischium: Corpus (a), Tuber (b), Ramus (c)
62 Os sacrum
63 Os coccygeum
64 Osteophyten (degenerative Kantenanbauten)
65 Schmorl`sches Knötchen
66 Femur: Caput (a), Troch. maj. (b), min. (c)
67 Lig. sacrotuberale
68 Lig. sacrospinale
69 Tractus iliotibialis
70 Lig. longitudinale anterius
71 Umbilicus
72 Gld. mammaria
73 Mammille
74 Cor: re. Atrium (a), re. Ventrikel (b) li. Atrium (c), li. Ventrikel (d)
75 Septum interventrikulare
76 Sinus coronarius
77 Coronargefässe: li (a), RIVA (b), Ramus circumflex. (c), rechte A.cor. (d)
78 Pericard
79 Epicard
80 Vena cava inferior
81 Trachea: Bifurcatio (a), Bronchien (b)
82 Ösophagus
83 Gld. thyreoidea
84 Pulmo
85 A. carotis communis, int. (a), ext. (b)
86 V. jugularis int. (a), ext. (b), ant. (c)
87 A. / V. subclavia; Plexus brachialis
88 Truncus brachiocephalicus
89 Aorta: asc. (a), Arcus (b), desc. (c)
90 Trunc. pulm., A. pulm. dex (a), sin. (b)
91 V. brachiocephalica
92 Vena cava superior
93 A. / V. axillaris
94 A. / V. thoracica int. und epigastrica
95 A. / V. thoracica lateralis
96 Aa. / Vv. pulmonales
97 Truncus coeliacus
98 A. hepatica
99 A. lienalis
100 V. lienalis
101 Confluens V. portae
102 V. portae und deren Äste
103 Vv. hepaticae
104 V. azygos
105 V. hemiazygos, accessoria (a)
106 A. mesenterica sup.
107 V. mesenterica sup.
108 kleine Mesenterialgefäße
109 Aa. / Vv. gastrici
110 A. renalis
111 V. renalis
112 A. / V. epigastrica superfic.
113 A. iliaca communis
114 A. iliaca interna
115 A. iliaca externa
116 V. iliaca communis
117 V. iliaca interna
118 V. iliaca externa
119 A. femoralis, profunda (a)
120 V. femoralis, profunda (a)
121 Aa. / Vv. lumbales
122 Hepar (Leber)
123 Lobus caudatus
124 Lig. falciforme
125 Lig. teres hepatis
126 Vesica fellea (Gallenblase)
127 Ductus choledochus / hepaticus
128 Gallengänge
129 Gaster (Magen), Magenwand (a)
130 Duodenum
131 Pankreas
132 Ductus pancreaticus
133 Lien (Milz)
134 Gld. suprarenalis (Nebenniere)
135 Nierenparenchym
136 Pyelon, pelvis renalis
137 Ureter, Ampulle (a)
138 Harnblase
139 Urethra
140 Jejunum / Ileum
141 Coecum
142 Colon ascendens
143 Colon transversum
144 Colon descendens
145 Colon sigmoideum
146 Rectum, Anus (a)
147 Faeces
148 Mesenterialwurzel
149 Plica semilunaris
150 Plica circularis
151 Bauhin`sche Klappe
152 Darmwand
153 Prostata
154 Vesicula seminalis
155 Funiculus spermaticus
156 Corpus cavernosum
157 Bulbus penis mit Urethra
158 Uterus
159 Ovar
160 Vagina / Cervix
161 N. / A. / V. obturatorius
162 N. ischiadicus, A. / V. glutea
163 N. spinalis
164 Plexus cervicalis
165 Plexus brachialis
166 Fremdkörper
167 Konkrement / Stein
168 Divertikel
169 Zyste
170 Anus praeter
171 Aneurysma
172 Dissektionsmembran
173 Thrombus / Hämatom
174 Verkalkung / Plaque
175 Synovialzyste
176 Bulla
177 Hernie
178 Atelektase / Dystelektase / entzündliche Infiltration
179 Fistelgang
180 Infarktareal
181 Abszeß / Einschmelzung
182 Katheter, Stent
183 Metallclip
184 Ductus thoracicus
185 Ödemzone
186 Narbengewebe / Schwiele
187 Frakturspalt / Parenchymriss
188 M. biceps femoris (Sehne)
189 Vasa nutriciae

Ziffernlegende für die Seiten 152-167 (Wirbelsäule und Bein)

35 M. gluteus med. (a), max. (b), minimus (c)
36 M. piriformis
37 M. pectineus
38 M. sartorius, M. gracilis (a),
M. semitendinosus (b), M. semimembranosus (c)
39 M. quadriceps femoris: M rect. fem. (a),
M. vastus lat. (b), intermed. (c), med. (d)
40 M. tensor fasciae latae
41 M. obturatorius int. (a), ext. (b)
42 M. levator ani
43 Mm. gemelli
44 M. adductor long. (a), brevis (b), minim. (c), magn. (d)
45 M. quadratus femoris
46 M. ischiocavernosus
48 Fascia glutea
50 Corpus vertebralis; Atlas (a), Dens axis (b),
Proc. spin. (c), articul. (d), Disc. intervert. (e),
Proc. transv. / costalis (f)
64 Osteophyten (degenerative Kantenanbauten)
65 Schmorl`sches Knötchen
66 Femur: Caput (a), Troch. maj. (b), min. (c), condylus (d)
67 Lig. sacrotuberale
68 Lig. sacrospinale
69 Tractus iliotibialis
70 Lig. longitudinale anterius
119 A. femoralis, profunda (a)
120 V. femoralis, profunda (a)
121 Aa. / Vv. lumbales
161 N. / A. / V. obturatorius
162 N. ischiadicus, N. tibialis (a),
N. fibularis = peroneus (b)
181 Abszess / Einschmelzung
185 Ödemzone
186 Narbengewebe / Schwiele
187 Frakturspalt
188 M. biceps femoris (Sehne)
189 Tibia, Malleolus med. (a),
190 Fibula, Malleolus lat. (a), Caput (b)
191 Patella, Meniskus (a), Kreuzband (b), Ligamentum patellae (c)
192 Talus
193 Calcaneus, sustentaculum tali (a)
194 Os naviculare
195 Os cuboideum
196 Ossa cuneiforme, mediale (a), intermedium (b), laterale (c)
197 Ossa metatarsalia
198 Ossa digitorum = Phalanges, proximales (a), mediae (b),
distales (c)
199 M. tibialis ant.
200 M. extensor hallucis (a) longus, digitorum (b) longus
201 M. fibularis (= peroneus) longus (a), brevis (b)
202 M. gastrocnemius, Caput mediale (a), laterale (b)
203 M. soleus, M. plantanis (a)
204 M. popliteus
205 M. tibialis posterior
206 M. flexor hallucis (a), digitorum (b) longus
207 M. extensor hallucis (a) brevis, digitorum (b) brevis
208 M. flexor hallucis (a) brevis, digitorum (b) brevis
209 A. poplitea
210 V. poplitea
211 V. saphena magna (a), parva (b)
212 A. / V. tibialis anterior
213 A. / V. tibialis posterior
214 A. / V. fibularis (= peronea)
215 Achillessehne = Tendo calcaneus

[1] **Galanski M, Prokop M**: Ganzkörper-Computertomographie. G. Thieme Verlag, Stuttgart (2006) ISBN 3-13-108912-1

[2] **Kretschmann HJ, Weinrich W**: Klinische Neuroanatomie und kranielle Bilddiagnostik; Computertomographie und Magnetresonanztomographie. G. Thieme Verlag, Stuttgart, 3. Auflage (2003) ISBN 3-13-615203-4

[3] **Burgener FA, Kormano M**: Differentialdiagnose in der Computertomographie. G. Thieme Verlag, Stuttgart (1997) ISBN 3-13-107021-8

[4] **Sartor K**: Neuroradiologie. G.Thieme Verlag, Stuttgart (2006) ISBN 978-3-13-100913-5

[5] **Prescher A, Bohndorf K**: Radiologische Anatomie des Halses. G. Thieme Verlag, Stuttgart (1996) ISBN 3-13-106721-7

[6] **Duerck JL, Pattany PM**: Analysis of imaging axes significance in flow and motion. Magn. Reson Med 7 (1989): 251

[7] **Laub G**: Displays for MR angiography. Magn Reson Med 14 (1990): 222-229

[8] **Uthmann U, Geisen HP, Glück E, Bürk R**: Vergleich der renalen Wirkung nieder- und hochosmolaler Röntgenkontrastmittel. Urologe 24 (1984): 291-296

[9] **Mc Guinness ME, Talbert RL**: Phenformin induced lactic acidosis: A forgotten adverse drug reaction. Ann. Pharmacotherapy 27 (1993): 1183-1187

[10] **Barrett BJ**: Contrast nephrotoxicity. J. Am Soc Nephrol 5 (1994): 125-127

[11] **Liebl R, Krämer BK**: Komplikationen nach Applikation von Röntgen-Kontrastmitteln bei Risikopatienten. Dtsch. med. Wschr. 121 (1996) 1475-1479

[12] **Taenzer V**: Klinische Anwendung niederosmolarer Röntgen-Kontrastmittel. Röntgenpraxis 37 (1984): 357-361

[13] **Katayama H, Yamaguchi K, Kozuka T** et al.: Adverse reactions to ionic and nonionic contrast media - a report from the Japanese Committee on the safety of contrast media. Radiology 175 (1990): 621-628

[14] **Palmer FJ**: The RACR Survey of intravenous contrast media reactions - final report. Australas Radiol 32 (1988): 426-428

[15] **Winter TC, Ager JD, Nghiem HV** et al.: Upper gastrointestinal tract and abdomen: Water as an orally administered contrast agent for helical CT. Radiology 201 (1996): 365-370

[16] **Grenacher L, Düx M, Richter M** et al.: Morphologie primärer mukosaassoziierter Lymphome des Magens in der Hydro-CT. Fortschr. Röntgenstr. 164 (1996): 65

[17] **Van Leeuwen MS, Noordzij J, Feldberg MAM** et al.: Focal liver lesions: Characterization with triphasic Spiral-CT. Radiology 201 (1996): 327-336

[18] **Kopka L, Rodenwaldt J, Fischer U** et al.: Dual-phase helical CT of the liver: Effects of bolus tracking and different volumes of contrast media. Radiology 201 (1996): 321-326

[19] **Peters PE, Beyer K**: Querdurchmesser normaler Lymphknoten in verschiedenen anatomischen Regionen und Ihre Bedeutung für die computer-tomographische Diagnostik. Radiologe 25 (1985): 193-198

[20] **De Bakey ME, Mc Collum CH, Crawford E** et al.: Dissection and dissecting aneurisms of the aorta. Twenty year follow-up of 527 patients treated surgically. Surgery 92 (1982): 1118-1134

[21] **Oberstein A, Kauczor HU, Mildenberger P** et al.: Drei-Phasen-Spiral-CT in der Diagnostik von Lebererkrankungen: Vergleich mit CT-Angiographie und Arterioportographie. Fortschr. Röntgenstr. 164, 6 (1996): 449-456

[22] **Katsuyoshi I, Kazumitsu H, Takeshi F** et al.: Liver Neoplasms: Diagnostic pitfalls in cross-sectional imaging. Radiographics 16 (1996): 273-293

[23] **Hofer M:** Sono Grundkurs. G. Thieme Verlag, Stuttgart, New York. 7. Auflage 2012, ISBN 978-3-13-102917-1

[24] **Ehlert CP**: Gallenblase und extrahepatische Gallenwege. In: Vossschulte K, Kümmerle F, Peiper H-J. Lehrbuch der Chirurgie. G. Thieme Verlag, Stuttgart, New York, 7. Auflage 1982: 22.122-22.128

[25] **Diederich S, Jurriaans E, Flower CDR**: Interobserver variation in the diagnosis of bronchiectasis on high-resolution computed tomography. Eur. Radiol. 6 (1996): 801-806

[26] **Remy-Jardin M, Remy J, Deschildre F** et al.: Obstructive lesions of the central airways: evaluation by using spiral CT with multiplanar and three-dimensinal reformations. Eur. Radiol. 6 (1996): 807-816

[27] **Lucidarme O, Grenier P, Coche E** et al.: Bronchiectasis: Comparative Assessment with thin-section CT and helical CT. Radiology 200 (1996): 673-679

[28] **Börner N**: Splenomegalie. In: Rettenmaier G, Seitz KH: Sonographische Differentialdiagnostik. Ed. Medizin, VCH, (1990): 347-358. ISBN 3-527-15461-2

[29] **Hehrmann R, Klein D, Mayer D** et al.: Hyperthyreoserisiko bei Kontrastmitteluntersuchungen. Akt. Radiol. 6 (1996): 243-248

[30] **Zwaan M, Bluhme B**: Das Bild der Halsphlegmone in der Computertomographie. Fortschr. Röntgenstr. 152 (1990); 5: 605-606

[31] **Braitinger St, Pahnke J, Plinkert P**: MR-Atlas der HNO-Anatomie: Untersuchungsplanung, Interpretation, Darstellung operativer Zugangswege. Schattauer Verlag, Stuttgart, New York (1995) ISBN 3-7945-1586-2

[32] **Hofer M**: FKDS-Trainer. Didamed Verlag, Düsseldorf. 4. Auflage 2013, ISBN 978-938103-41-8

[33] **Wolf KJ, Fobbe F**: Farbkodierte Duplexsonographie. Grundlagen und klinische Anwendung. Georg Thieme Verlag, Stuttgart, New York (1993): 125. ISBN 3-13-113601-4

[34] **Gerber P, Wicki O**: Stadien und Einteilungen in der Medizin. G. Thieme Verlag, Stuttgart, New York. 2. Auflage (1995): 12

[35] **Rogalla P, Mutze S, Hamm B**: CT-Untersuchungstechnik: Protokolle für Inkremental-CT, Kurzspiral-CT, Langspiral-CT. Zuckschwerdt Verlag, Bern; Wien; New York (1995)

[36] **Oliver JH, Baron RL**: Helical biphasic contrast-enhancec CT of the liver: Technique, indications, interpretation and pitfalls. Radiology 201 (1996): 1-14

[37] **Bonaldi VM, Bret PM, Reinhold C** et al.: Helical CT of the liver: value of an early hepatic arterial phase. Radiology 197 (1995): 357-363

[38] **Baron RL, Oliver JH, Dott GD** et al.: Hepatocellular carcinoma: evaluation with biphasic, contrast-enhanced, helical CT. Radiology 199 (1996): 505-511

[39] **Hollett MD, Jeffrey RB, Nino-Murcia M** et al.: Dual-phase helical CT of the liver: value of arterial phase scans in detection of small (< 1,5 cm) malignant hepatic neoplasms. AJR 164 (1995): 879-884

[40] **Garcia PA, Bonaldi VM, Bret PM** et al.: Effect of rate of contrast medium injection on hepatic enhancement at CT. Radiology 199 (1996): 185-189

[41] **Bortoletto P, Maffessanti M, Liquori G** et al.: An evaluation of the N parameter according to the system of the American Thoracic Society (ATS) in pulmonary carcinoma. A comparison between radiology, surgery and histological diagnosis. Radiol-Med-Torino 84 (1992) 3: 296-302

[42] **Szolar DH, Kammerhuber FH**: Adrenal Adenomas and Nonadenomas: assessment of washout at delayed contrast-enhanced CT. Radiology (1998) 207: 369-375

[43-46] s.Seite 185

[47] **Flohr T, Stiersdorfer K, Raupach R** et al.: Performance evaluation of a 64 slice CT System with z-Flying Focal Spot. Fortschr. Röntgenstr 2004; 176: 1803-1810

[48] **Flohr TG, Stiersdorfer K, Ulzheimer S** et al.: Image reconstruction and image quality evaluation for a 64-slice CT scanner with z-flying focal spot. Med. Phys. 32 (8): 2536-2547

[49] **Thomsen HS, Webb JAW(ed)**: Contrast Media. Safety Issues and ESUR Guidelines. Springer Berlin, Heidelberg, 3rd edition (2014)

- A -

„ABC“ der Befundung 170-173
Adenom 124 (s. Hepatoadenom)
adrenogenitales Syndrom 130
Allergie 18
Alter:
- Einfluss auf die Weite des Subarachnoidalraums 56
- Einfluss auf die Thymusgröße 91

Aneurysma 93; 142; 182 (s. Aorta)
Angiomyolipom 130; 134 (s. Niere)
Anisotropic 8
Aorta:
- Aneurysma 93; 142; 182
- Arcus aortae 79
- Dissektion 93; 142
  - Einteilung nach de Bakey 93
- Einstromphänomene 22
- KM-Injektionsschemata 178-188; 198-205
- Mesenterialabgänge 107
- paraaortale Lymphknoten 144
- supraaortale Äste 74; 76

aortopulmonales Fenster 78; 91; 92
Artefakte:
- Atmungsartefakte 19; 186
- Aufhärtungsartefakte 26-28
- Bildartefakte 21-23
- durch Metallclips 91
- durch orales KM 19
- Zahnartefakte 19; 64
- KM-Einstromphänomene
  - V. cava inferior 22; 23
  - V. cava superior 21
  - V. subclavia 23; 75

Arteriosklerose: 139
- arteriosklerotische Plaques 68; 70

Arterien:
- A. basilaris 27; 28; 33; 65
- A. carotis 33; 35; 36; 48; 66; 68; 74; 76; 180
- A. cerebri 28; 29; 38
- Circulus Wilisii 29; 178
- A. lienalis 121; 125; 127
- A. meningea 57
- A. mesenterica superior 106; 107; 116; 121; 187
- A. ophthalmica 39
- A. renalis 107; 132; 207
- A. subclavia 74; 76; 93

Asbestose 98 (s. Lunge)
Aspergillose 97 (s. Lunge)
Atelektase 96 (s. Lunge)
Atemführung 19
Atmungsartefakte 19; 184 (s. Artefakte)
Aufklärung 19
Augenmuskeln:
- normale Anatomie axial 27; 37; 38
- normale Anatomie coronar 42-44
- Endokrine Orbitopathie 61

- B -

Bandscheibenprolaps:
- HWS 153
- LWS 155

Bariumsulfat 19 (s. Kontrastmittel)
Becken-/ Beingefäße 188
Bildartefakte 21-23 (s. Artefakte)
Bildebene 6
Blut-Hirn-Schranke:
- Dichteanhebung durch i.v.-KM bei pathologischen Prozessen 21; 26
- Detektion von Hirnmetastasen 59
- Nachweis von entzündlichen Prozessen 60

Blutungen:
- Dichtewerte 16
- intrakranielle Blutungen 54-57
- Blutungen in die Nierenkapsel 135
- Milzhämatom 128
- NNH 63
- Verwechslungsmöglichkeit mit Teilanschnitten der Schädelbasis 29

Bolus-Tracking 176-188
Bronchial-Carcinom (s. Lunge):
- Ausdehnung des Scanvolumens bei V. a. BC 82
- Lymphangiosis carcinomatosa 96
- PET/CT-Beispiele 213-214
- Prädilektionsstellen 130
- Tumorbeispiele 96-98

Brustwirbelsäule 154
Bulbus oculi:
- normale Anatomie axial 37-40
- normale Anatomie coronar 41-44
- Zustand nach Bulbusprothese („Glasauge”) 51

- C -

Capsula interna 30
Cavum tympani 33
Cellulae ethmoidales 62
Cellulae mastoideae:
- entzündliche Prozesse 60
- normale Anatomie axial 28; 33; 34
- normale Anatomie coronar 46-48

Checkliste:
- Checkliste Abdomen 102
- Checkliste Hals 64
- Checkliste Schädel 26
- Checkliste Skelett 167
- Checkliste Thorax 74
- Normgrößen thorakaler Lymphknoten 92
- Normwerte Schilddrüse 18
- Therapie allergischer Reaktionen 24
- Therapie der thyreotoxischen Krise 25

Chemoembolisation 212
Chiasma opticum 25; 38
Cholestase:
- extrahepatische Gallenwege 129
- intrahepatische Gallenwege 125

Cholezystitis 126 (s. Gallenblase)
Cine-mode 13
Circulus Wilisii 29; 178 (s. Arterien)
Cochlea:
- normale Anatomie axial 33
- normale Anatomie coronar 46; 48

Colitis ulcerosa 139
Colon:
- Anus praeter 144
- KM-Artefakte nach Colon-Kontrasteinlauf 19
- Metastasen bei Colon-Ca. 122
- normale Anatomie 106-113

Conchae nasales 33
Conn-Syndrom 130
Coronararterien 184
Corpus pineale:
- normale Anatomie 26-27; 30

Cushing-Syndrom 130

- D -

3 D-Rekonstruktionen:
- allgemein 13
- Becken 146; 148
- BWS 13; 154
- LWS 157

Densitometrie:
- allg. Technik 15
- Enhancement vor und nach KM 178
- Fett/DD Thymus 91
- Leberzysten 122
- Nebenniere 131
- Nierenzyste 133

Detektordesign 9-11
Dissektion 93; 142 (s. Aorta)
Divertikel:
- Darm 140
- Harnblase 136

Dosierung:
- bei intravenöser KM-Applikation 21; 204ff.
- bei oraler KM-Applikation 20
- Injektionsschemata 204ff.
- KM bei Hals-CT 64

Dosis 174-177
DOTATOC 216
Drainage 98
Drüsen (s. Glandulae)
Dual Source CT 204-209
Ductus deferens 138
Dünnschichttechnik:
- Felsenbein coronar 46
- Felsenbein axial 48
- Gesichtsschädel 33
- Lunge 86; 87; 95

Duodenum:
- Darstellung durch orales KM 20
- normale Anatomie 105-108

Dystelektasen 94; 98 (s. Lunge)

- E -

Echinokokkose 122
Einklemmungsgefahr:
- Befundung Zisternen 26
- bei intrakranieller Blutung 54-57

Einstromphänomene:
- V. cava inferior 22; 23
- V. cava superior 21
- V. subclavia 23; 75

Endokrine Orbitopathie 61 (s. Augenmuskeln)
Endometriose 138 (s. Uterus)
ERCP:
- Aerobilie 125
- Pankreastumoren 129

ESWL 135

- F -

FDG (Fluordeoxyglukose) 210
Fenster:
- allgemein 16; 17
- aortopulmonales Fenster 78; 91; 92
- Hirnfenster 17
- Knochenfenster 17
- Leberfenster 121
- Pleura- und Lungenfenster 17
- Weichteilfenster 17; 74

FET (Fluorethyltyrosin) 211
Fettleber 124 (s. Leber)
Flow:
- bei i.v.-Zugang 21
- Injektionsschemata 178-188; 199ff.

Fluordesoxy-Glykose 210-214
fokale noduläre Hyperplasie (FNH) 124 (s. Leber)
Foramen Monroi 30; 54
Fossa pterygopalatina 35
Frakturzeichen:
- Frakturverläufe des Gesichtsschädels nach Le Fort 63
- indirekte Frakturzeichen 28; 44
- im Knochenfenster 33

Frakturen:
- Becken 147; 148
- BWS 154
- Checkliste 167
- Gesichtsschädel 39; 63

- HWS 153
- LWS 156
- Orbitabodenfraktur 63

- G -

Gallenblase:
- Cholezystitis 126
- Cholelithiasis 126
- Konkremente 126
- normale Anatomie 106-107
- Teilanschnitte 14; 117
- Porzellangallenblase 126

Gantry:
- allgemein 6
- coronare Schichtführung 41
- Positionierung 52

Gastrografin 20 (s. Kontrastmittel)
Gefäßprothesen 189
Geschlechtsorgane 114-116, 137-138
Glandula (e):
- Gl. lacrimalis 39; 40
  - normale Anatomie axial 39; 40
  - normale Anatomie coronar 43; 44
- Gl. parotis 65; 66 (s. Parotis)
- Gl. thyroidea 71

Glioblastom 59
Globus pallidus 30

- H -

Halswirbelsäule (HWS) 152; 153
Hämangiom
- Leber 124
- Orbita 61

Hämaturie 135
Hämochromatose 125 (s. Leber)
Harnaufstau 133; 134
Harnblase:
- Divertikel 136
- Jet-Phänomen 136
- Katheter 136
- KM-Ausscheidung über Ileumconduit 20
- Lymphknotenstatus bei Tumoren 144
- normale Anatomie männlich 115
- normale Anatomie weiblich 112-114
- Teilanschnitte 14
- Tumoren der Harnblase 136; 137

Hepatoadenom 124 (s. Leber)
Herzinsuffizienz:
- bei dilatativer Kardiomyopathie 94
- bei Therapie der thyreotoxischen Krise 25
- Einfluss auf den Start Delay 198ff.

Hernien 118
Hiatus semilunaris 43
Hilusfettzeichen 76; 89; 143 (s. Lymphknoten)
Hirnarterien 26; 30; 58
Hirninfarkt:
- TIA/PRIND 58
- Tumoren und Metastasen 59
- Verwechslung mit Teilanschnitten 52

Hirninvolution 26; 50
Hirnödem:
- bei Hirnmetastasen 58
- bei intrakranieller Kontusionsblutung 54-56
- Normvarianten 50
- Verwechslung mit Ventrikelanschnitt 31

Hirntumoren 59, 60, 211
Hounsfield 16; 17
Hüftgelenksdysplasie 147; 148
Hüftkopfnekrose 148
Hydrocephalus internus 26; 55
Hyperostosis frontalis interna 50
Hyperthyreose 18; 25 (s. Schilddrüse)
Hypophyse:
- normale Anatomie 28; 36

- I -

Ileosacralgelenke 145
Ileum-Conduit:
- KM-Ausscheidung 20
- Z.n. Harnblasen-Ca. 137

Ileus 141
Infarkte:
- Hirn 52; 59
  - allgemein 58
  - Densität 31
  - Fensterwahl 17
- Milz 128
- Niere 133

Injektionsschemata 198-205
Intrauterinpessar (Spirale) 137
Isotrope Voxel 8

- K -

Karzinoid 140
Katheter:
- Bauchwandabszess-Drainage 118; 132
- Harnblase und Ureter 136

Kaverne 97
Kniegelenk 160; 167
Knochen (s. Skelett)
Knochenfenster:
- allgemein 17
- bei Abdomen-CT 102
- bei Hals-CT 64
- bei Schädel-CT 26; 27
- Felsenbein 48; 49
- Gesichtsschädel 41-44
- NNH 60-63
- osteoproliferative Knochenmetastasen 138
- Beckenskelett 145

Kollimation 9
Kontrastmittel:
- Artefakte V. subclavia 75
- Bariumsulfat 20
- Besonderheiten bei Spiral-CT 23
- Dosierung, Zeitpunkt 20; 21
- Dichtewerte 16
- Einstromphänomene 21-23
- Fisteldarstellung 168
- Gastrografin 20
- Harnaufstau 133
- bei Hirnmetastasen 59
- Injektionsschemata Spiral-CT 198-205
- Injektoren 191-197
- Jet-Phänomen 136
- KM-Boluspassage 121
- Portographie-CT 121
- Vorbereitung des Patienten 18; 19
- Zystennieren 133

KM-Enhancement:
- bei Abszessen 70
- allgemeine Definition 21
- Einstromphänomene 21-23
- bei Glioblastom 59
- bei Hals-CT 64
- Lebermetastasen 123
- Nierenzysten 107; 133

Kontrastmittelreaktionen 24; 25
Konkremente 126 (s. Gallenblase)
Kontrast:
- allgemein 16
- Bildkontrast Lunge 17
- Bildkontrast Gehirn 17
- Bildkontrast Leber 121

- L -

Laktatazidose 18
Leber:
- Aerobilie 125
- anatomische Varianten 117
- Beurteilung im Abdomen-CT 102
- Cholestase 125; 129
- Dichtewerte 16
- Echinokokkose 122
- Fensterwahl 121
- Fettleber 122; 125
- fokale Herde im Spiral-CT 7
- fokale noduläre Hyperplasie (FNH) 124
- Gallengänge 125
- Hämochromatose 125
- Hämangiom 124
- Hepatoadenom 124
- hepatozelluläres Carcinom (HCC) 124
- KM-Boluspassage 121
- Lebermetastasen 123, 130
  - Colon-Ca 140
  - Nachweis durch Portographie-CT 121
  - Nachweis durch Spiral-CT 121
- Leberzirrhose 124, 125
- Leberzysten 122, 128
- Lymphom 124
- normale Anatomie 120
- Teilanschnitte Leber/Gallenblase 117
- Portographie-CT 121
- Segmentanatomie 120

Leiomyom 139
Leistenhernien 118 (s. Hernien)
Lendenwirbelsäule (LWS) 156-158 (s. Skelett)
Leukämie 128; 144
Linse 39
Liquor:
- altersbedingte Weite der Ventrikel 31; 50
- bei Hirninfarkt 58
- bei intrakranieller Blutung 54-57
- normale Anatomie der Liqourräume 27-31; 38
- Teilanschnitte 52

Lobus frontalis 28-31; 50
Lobus occipitalis 60
Lobus temporalis 29; 48
Lobus venae azygos 88 (s. Lunge)
Lösungen der Testaufgaben 228-234
Luftembolie 194
Lunge:
- Asbestose 98
- Aspergillose 97
- Atelektase 96
- Beurteilung im Thorax-CT 74
- Dichtewerte 16
- Dystelektasen 87
- Embolie 94; 186
- Gefäße 186; 189
- HRCT 86; 87
- Interlobulärspalten 84-87
- Infiltratdiagnostik 87
- Kavernen 97
- Lungenemphysem 88; 99
- Lungenfenster 17
- Lungenfibrose 97; 100
- Lobus venae azygos 88
- Lungenmetastasen 95
- Lymphangiosis carcinomatosa 86; 96
- Beurteilung der Recessus 104-106
- Sarkoidose 92; 97
- Segmentanatomie 84; 85
- Silikose 99

Lymphangiosis carcinomatosa 86; 96
Lymphknoten (LK):
- aortopulmonales Fenster 78

- Normalgrößentabelle LK im Abdomen-CT 102
- cervicale LK 70
- DD durch PET/CT 211
- Hilusfettzeichen 76; 89; 143
- Lymphangiosis carcinomatosa 96
- mediastinale LK-Vergrößerungen 92
- M. Hodgkin / Non Hodgkin 117; 144
- Nebenmilz als DD zu LK 127
- Normalgrößentabelle LK im Thorax 92
- entlang der Oberbauchgefäße 106
- paraaortale LK 144
- parailiacal 111; 117
- Regio inguinalis 115; 117
- regionäre LK der Mamma 78; 89; 90
- Punktion retroperitonealer LK 168

Lymphom:
- Befall der Leber 124
- Hals 70
- M. Hodgkin / Non Hodgkin 117
- paraaortal 77
- paravertebral 80

- M -

Magen:
- Beurteilung im Abdomen-CT 102
- Darstellung mit oralem KM 19
- Lebermetastasen bei Magen-Ca. 123
- Leiomyom 139
- Magen-Carcinom 139
- normale Anatomie 103-105

Mamma:
- Lebermetastasen bei Mamma-Ca. 123
- normale Anatomie 88
- regionäre Lymphknotenstationen 78; 89
- Mammatumoren 89-90

Mandibula:
- normale Anatomie axial 33-34; 65-67
- normale Anatomie coronar 41-43

Marklager 26; 31; 55
mAs 12
MDCT 6; 10-11
Mesenterialgefäße 186
Melanom 118
Metastasen:
- axilläre LK 89; 90
- Bronchial-Carcinom 92
- Fensterwahl 17
- Haut 118
- Hirn 59
- Knochen 90; 145-160
- Leber 123
- Lunge 95; 97
- Milz 128
- osteoproliferative 145; 157
- osteolytische 145
- Teilanschnitte 32

Methionin (C11, Tracer) 211
Milz:
- Dichtewerte 16
- Beurteilung im Abdomen-CT 103
- fokale Veränderungen 128
- Milzinfarkt 128
- Milzruptur 128
- Milzzyste 128
- Nebenmilz 127
- Splenomegalie 127; 128

Mittellinienverlagerung:
- als indirektes Ödemzeichen 30
- bei intrakraniellen Blutungen 57
- bei Hirninfarkt 58

Morbus Boeck 92; 97
Morbus Crohn 139
Multiplanare Rekonstruktion (MPR)
- angiographische 178-189
- allgemein 13; 217-227
- Becken 146; 148
- BWS 13; 154
- Kniegelenk 167
- LWS 157

Myelographie 153
Myom 137

- N -

Nasennebenhöhlen 33-44 (s. Sinus)
Nebenmilz 127 (s. Milz)
Nebenniere:
- Adenom 130; 131
- adrenogenitales Syndrom 130
- Conn-Syndrom 130
- Cushing-Syndrom 130
- Carcinom 130; 131
- Hyperplasie 130
- Neuroblastom (MRT-Darstellung) 130
- normale Anatomie 105; 106

N. opticus 38
Neuroblastom 130
NET (Neuroendokrine Tumoren) 216
Niere:
- Angiomyolipom 134
- Beurteilung im Abdomen-CT 103
- Dichtewerte 16
- ESWL 135
- Harnaufstau 133; 134
- Nierenarterie 107; 132
- Nierenarterienstenose 107; 132; 187
- Nierenfunktion 18; 133; 135
- Nierenhypoplasie 132
- Niereninsuffizienz 18; 134
- Nierenruptur 135
- Nierentransplantat 132
- Nierenvenen 22; 106; 116
- Nierenvenenthrombose 135
- Nierenzysten 133-134
- normale Anatomie 106-109

Normvarianten:
- innere und äußere Liquorräume 50; 51
- NNH 60

Nucleus caudatus 30

- Ö -

Ödem:
- bei entzündlichen Prozessen 60
- intrakranielle Blutungen 54: 55
- Liquoraufstau 26; 29
- mesenterial 138
- perifokales Ödem bei Hirntumoren 57
- peripankreatisch 129
- zervikal 70

Ösophagus:
- Karzinom 91, 212
- Magenhochzug 91
- normale Anatomie 68; 69; 75-82
- Wandverdickungen 91

- O -

Orbita:
- endokrine Orbitopathie 61
- Enukleation 51
- Hämangiom 61
- normale Anatomie axial 27-28; 34-40
- normale Anatomie coronar 42-44
- Orbitabodenfraktur 63

Orbitomeatalebene 26
Orientierung:
- allgemein 6
- anatomische Orientierung 14
- bei CT-gesteuerter Punktion 168
- Thorax-CT 74

Os (s. Skelett)
Osteolysen:
- Becken bei Prostata-Ca. 145
- LWS 157
- Thoraxskelett 90

Ovarien:
- Lymphknoten 144
- normale Anatomie 114-115
- Ovarial-Ca. 138
- Peritonealcarcinose 138
- ovarielle Zysten 138

- P -

Panarteriitis nodosa 100
Pancreas:
- Beurteilung im Abdomen-CT 102
- Dichtewerte 16
- ERCP 129
- Injektionsschema 204-209
- normale Anatomie 105-107
- Pancreascarcinome 129
- Pankreatitis 129

Parotis:
- normale Anatomie 65-66

pAVK 188
Perfusionsphasen 204ff.
Pericard:
- chronisch-konstriktive Pericarditis 94
- Pericarderguss 94
- Pericarditis 94

Peritonealcarcinose 138
PET-CT 210-216
Pharynx 65; 66
Pitch-Faktor 204
Pixel 14
Platzangst 19
Plexus choroideus:
- Durchtritt Foramen Monroi 30; 51
- intrakranielle Blutung 55
- KM-Enhancement 29

Pons 26; 28; 65
Portographie 126
Porzellangallenblase 125 (s. Gallenblase)
PRIND 58
Prolaps 153; 155
Prostata:
- normale Anatomie 115-116
- Metastasen bei Prostata-Ca. 144, 215
- osteoproliferative Metastasen bei Prostata-Ca. 145
- Prostata-Carcinom 138,215
- Residuen nach Prostatitis 138

Pseudarthrose 148; 156
Punktion:
- CT-gesteuerte Punktion 168
- Gewebsnekrose nach i.m- Injektion 117
- Thoraxdrainage 98

Putamen 30; 58

- R -

Rätselbilder und Aufgaben (s. Test)
Rektumkarzinom 212
Reihenfolge:
- Befundung Abdomen-CT 103
- Befundung Hals-CT 64
- Befundung Schädel-CT 26
- Befundung Thorax-CT 74

Rekonstruktion 13 (s. Multiplanare Rekonstruktion)
Retentionszysten:
- NNH 62
- Ovar 138

Risiko 176
Röhrenstrom-Modulation 177

ROI:
- Dichtemessung allg. 15
- Hautmetastasen 118
- Raumforderung im Thorax 9
- zystische Leberläsionen 122
- zystische Nierenläsionen 133

Rundherde:
- Fensterwahl 17; 74
- Nachweise durch HRCT 95
- intrapulmonale Raumforderungen 88; 95

- S -

SAB 54-56
SAR:
- Alter des Patienten 50
- Ductus perilymphaticus 48
- bei Hirnödem 55
- bei intrakranieller Blutung 54-56

Sarkoidose 92; 97 (s. M. Boeck)
Scanebene 6
Scanogramm 6
Schädel:
- Schädelbasis
  - allgemein Befundung 26
  - Frakturen 63
  - normale Anatomie 28-31; 67
  - Teilanschnitte 55
- Gesichtsschädel (s. auch Skelett)
  - Frakturen 63
  - normale Anatomie axial 33-40
  - normale Anatomie coronar 41-44

Schichtdicke:
- Abdomen-CT 103
- Basisregeln 14-17
- Densitometrie 15
- Felsenbein-CT 46; 48
- Injektionsschemata 198-205
- bei Lungenerkrankungen 99
- NNH-CT 33
- Schädel-CT 26
- Thorax-CT 74

Schilddrüse:
- Befundung 64
- Carcinom 71
- Dichtewerte 16; 69
- Hyperthyreose 18; 25
- normale Anatomie 68; 69; 75
- Resektion 71
- retrosternale Struma 91
- Struma 71
- thyreotoxische Krise 25
- Volumen 71

Scrotalhernien 118 (s. Hernien)
Seitenventrikel 28-31; 52; 55 (s. Ventrikel)
SHT 54; 56; 57
Silikose 99 (s. Lunge)
Sinus:
- S. coronarius 81
- S. frontalis 28; 44; 63
- S. maxillaris 33; 60; 63; 65
- S. nasalis (Nasenhaupthöhle) 33; 44
- S. rectus 179
- S. sigmoideus 26; 179
- S. sphenoidalis 28; 33-38

Sinusitis 44; 60
Skelett:
- Becken 145-148; 157; 166
- Brustwirbelkörper (BWK) 154
- Calcaneus 162-165
- Femur 147; 148; 159; 160; 166
- Fibula 161; 167
- Halswirbelkörper (HWK) 152; 153
- Lendenwirbelkörper (LWK) 155-158
- Os frontale 29; 50; 57
- Os occipitale 17; 57
- Os sphenoidale 27; 53; 63
- Os temporale 33
- Ossa metatarsalia 162-165
- Talus 162-165
- Tibia 161; 167

Sklerodermie 100
Sludgebildung 125
Spiegelbildung 55; 141
Spinalkanal:
- abdominal 103
- cervical 68; 152; 153
- thorakal 154
- lumbal 155

Spiral-CT:
- Atemführung 19
- Besonderheiten 23
- 3 D-Rekonstruktionen und MPR 13
- Injektionsschemata 199-204
- KM-Boluspassage Leber 120; 122
- KM-Injektionsschemata 198-205
- Kontrastmittelapplikation 21
- Perfusionsphasen Abdomen 103
- Perfusionsphasen Hals 64
- Pitch 8; 204
- Vergleich konventionelles mit Spiral-CT 7

Spirale (IUP) 137
Splenomegalie 127; 128 (s. Milz)
Spondylodiscitis 158
Stammganglien 26; 30
Start-Delay 199
Strahlendosis 174-177, 211 (PET/CT)
Strahlenexposition 15
Strahlenrisiko 174
Streustrahlen 6; 174-177
SUV (Standard uptake value) 210

- T -

TACE (transarterielle Chemoemboisation) 212
Tentorium 28; 30
Testen Sie sich selbst:
- Abdomen 141; 149; 150
- Angios 190
- Antworten zu den Testaufgaben 228-234
- Felsenbein 46
- Grundlagen 45
- Hals 72
- Hirn 73
- intrakranielle Blutung 57
- Thorax 82; 100

Thalamus 30
Thoraxapertur:
- bei Hals-CT 64; 65
- bei Spiral-CT 22
- bei Thorax-CT 75

Thrombose:
- Aorta 142
- Einstromphänomene 22
- Hals 64
- Bein-/Beckenvenen 143; 144

Thymom 91
TIA 58
Tischvorschub:
- Abdomen-CT 103
- Grundlagen 7-11
- Lebertumoren 124
- Orbita-CT 33
- Schädel-CT 26
- Spiral-CT 9
- Thorax-CT 74
- Untersuchungsprotokolle 198-205

Tonsillen 66
Topogramm 6
Tracer 210, 215, 216
Trachea:
- Hals 64
- Lymphknotenstationen 92
- normale Anatomie 68-71; 74-78

Tränendrüse 39; 41 (s. Gl. lacrimalis)
Tuberkulose 97

- U -

Untersuchungsprotokolle 198-205
Ureter:
- Anlagevarianten 132
- Harnaufstau 133
- Katheter 136
- normale Anatomie 105-113

Uterus:
- Endometriose 138
- Lebermetastasen bei Uterus-Ca. 123
- Lymphknotenstationen 144
- Myom 137
- normale Anatomie 114; 115
- Spirale (IUP) 137
- Tumoren 136; 137
- Zervix 136

- V -

Venen:
- cerebrale Sinus 30; 31; 179
- Thrombose 143; 144; 179
- V. azygos
  - Lobus venae azygos 88
  - normale Anatomie 77-82
- V. cava 104-110
- V. cava inf. 144
- V. cava sup. 20; 21
- V. jugularis 75
- V. mesenterica superior 106
- V. portae 106
- V. pulmonalis 94; 186

Varianten:
- Abdomen 117
- Schädel 50; 51
- Thorax 88

Ventrikel:
- Herzbinnenräume 79-82
- intrakranielle Blutungen 54-57
- Seitenventrikel
  - intrakranielle Blutung 55
  - normale Anatomie 28-31
  - Teilanschnitte 52
- Varianten 50; 51

Verbrauchskoagulopathie 139
Verkalkungen:
- Aorta 93; 107; 182
- Coronarien 185
- Falx cerebri 32
- intrapulmonale Rundherde 95
- Pankreatitis 129
- Pericard 94
- Plexus choroideus 29; 55
- Prostata 138
- Schädel 26
- Silikose 99
- Uterus 137

Voxel 8; 14
VRT 178-189

- Z -

Zervix 136
Zirrhose 124, 125 (s. Leber)
Zollinger-Ellison-Syndrom 129
Zysten:
- Leber 122
- Niere 133
- NNH 60
- Ovarien 138

Videoclips

Sie suchen nach der Bearbeitung unserer Quizfälle nach einer noch größeren

Herausforderung ?

Wenn Sie bereits ein Kapitel komplett durchgearbeitet haben und Ihr detektivischer Ehrgeiz erwacht ist, oder Sie einfach überprüfen möchten, ob Sie (wirklich alle?) pathologischen Veränderungen auch in bewegten Cine-Loop-Sequenzen in kurzer Zeit aufspüren können, nehmen Sie bitte die CD aus der Tasche im hinteren Innenumschlag heraus:

Hier finden Sie 17 spannende Quizfälle, die zuerst einmal im Schnelldurchlauf für Ihren Überblick – und danach noch einmal in etwas langsamerer Bildabfolge ablaufen. Dann haben Sie 30 Sekunden Zeit, um Ihre Beobachtungen und Verdachtsdiagnosen zu notieren, bevor die Lösungen eingeblendet werden.

Viel Spaß und viel Erfolg!

Quizfall 1:	CCT	8 MB	1:29
Quizfall 2:	CCT	13 MB	1:51
Quizfall 3:	NNH-CT	11 MB	2:09
Quizfall 4:	NNH-CT	6,5 MB	1:25
Quizfall 5:	Thorax-CT	16 MB	1:48
Quizfall 6:	Thorax-CT	14 MB	1:46
Quizfall 7:	Thorax-CT	11 MB	1:47
Quizfall 8:	Thorax-CT	13 MB	1:46
Quizfall 9:	Abdomen-CT	15 MB	1:38
Quizfall 10:	Abdomen-CT	12 MB	1:38
Quizfall 11:	Abdomen-CT	11 MB	1:27
Quizfall 12:	Abdomen-CT sagittale MPR	13 MB	2:02
Quizfall 13:	Abdomen-CT	23 MB	1:59
Quizfall 14:	Abdomen-CT	19 MB	2:14
Quizfall 15:	Abdomen-CT	12 MB	1:40
Quizfall 16:	Skelett-CT Fuß	10 MB	2:00
Quizfall 17:	Skelett-CT Hand	9 MB	1:58