Die auf den beiden vorangehenden Seiten beschriebene Technik ermöglicht die Darstellung selbst großer Gewebsvolumina in höherer Auflösung als bisher: In der CT-Angiographie wird dadurch z.B. die langstreckige Abbildung dissezierter Aortenaneurysmata verbessert **(Abb. 208.1a)** und u.a. auch die Abklärung, welche der beiden Nierenarterien jeweils aus dem wahren bzw. falschen Lumen perfundiert wird **(Abb. 208.1b)**. Erleichtert wird ebenfalls die Beurteilung kleinerer Aortenabgänge, wie z.B. von Lumbalarterien **(Abb. 208.1c)** oder der A. Adamkiewicz für die Rückenmarksperfusion *(Bildbsp. Courtesy of Centre Cardio-Thoracique de Monaco).*

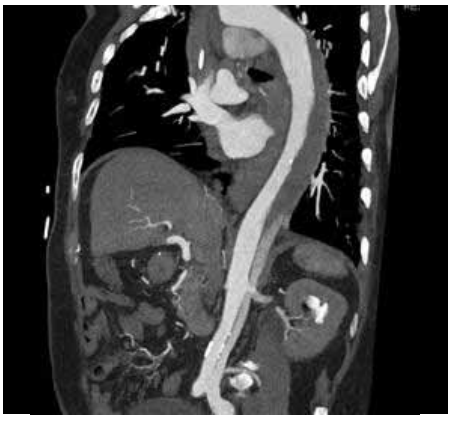

Abb. 208.1a Aortendissektion

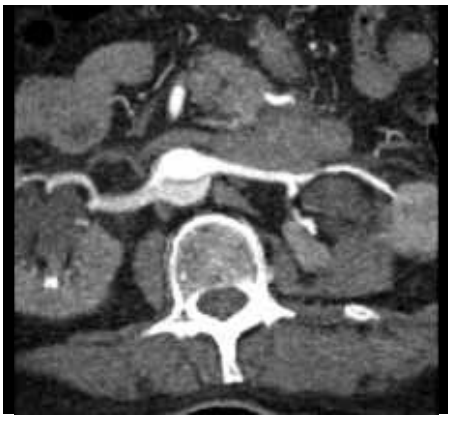

Abb. 208.1b Ostien Aa. renales

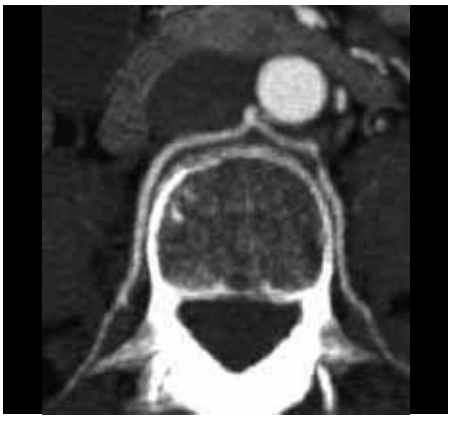

Abb. 208.1c Aa. lumbales

Durch die kürzeren Scanzeiten profitiert besonders die Detektion coronarer Stenosen und Kalzifikationen in der CT-Koronarangiographie: Dreidimensionale Rekonstruktionen **(Abb. 208.2a)**, Übersichtbilder **(Abb. 208.2b)** oder Detaildarstellungen **(Abb. 208.2c/d)** gelingen mit deutlich höherer Ortsauflösung als noch vor wenigen Jahren üblich. Insofern wird die CT-Angiographie als nicht-invasive Alternative zu Katheter-gestützten DSA-Techniken weiter an Bedeutung hinzugewinnen *(Bildbsp. des dt. Herzzentrums München).*

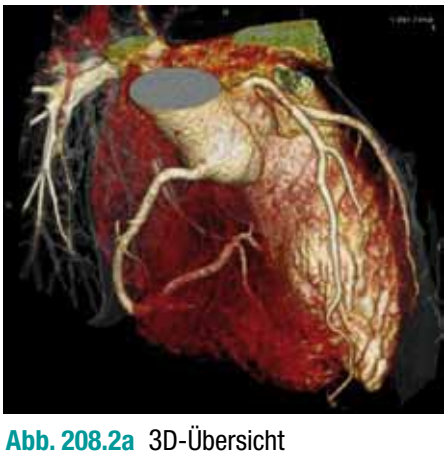

Abb. 208.2a 3D-Übersicht

Abb. 208.2b MPR-Ansicht

Abb. 208.2c/d Detailansichten

Auch funktionale Untersuchungen zur Abschätzung coronarer Perfusionsdefekte (⇧), hier an der Herzhinterwand sind nun bei kürzeren Abtastzeiten möglich und leicht in mehreren Ebenen darstellbar **(Abb. 208.3)** *(Bildbsp. der Univ. of South Carolina, Charleston, USA).*

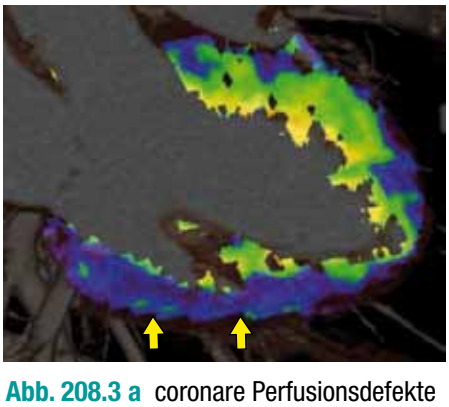

Abb. 208.3 a coronare Perfusionsdefekte

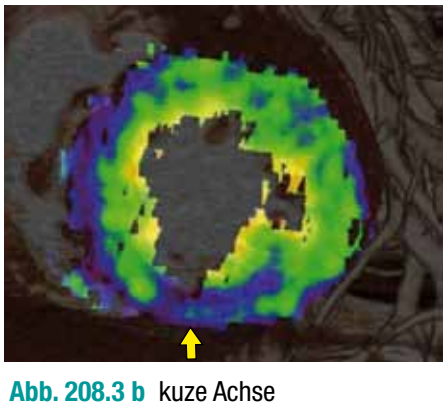

Abb. 208.3 b kuze Achse